



Pie plano en la infancia y adolescencia. Conceptos actuales

Dr. Aurelio Gerardo Martínez Lozano*
Hospital San José-TEC de Monterrey

RESUMEN

El pie plano flexible es muy común en la infancia, aproximadamente un 15% de los adultos tienen pie plano flexible. Se considera como una variante normal y tiende a la mejoría espontánea sin producir dolor o limitación funcional alguna, por lo que en la mayoría de los casos no requiere de manejo alguno. Se asocia a hiperlaxitud generalizada. Debe diferenciarse de los casos de pie plano rígido o doloroso, el cual como su nombre lo indica produce dolor y limitación funcional. Éste es generalmente producido por acortamiento o espasticidad del tendón de Aquiles (asociado o no a enfermedad neuromuscular), coalición tarsiana, astrágalo vertical, congénito, artritis juvenil o cualquier patología que afecte la movilidad de la articulación sub-astragalina. Múltiples estudios han demostrado que el uso de modificaciones al calzado (plantillas, cuñas o zapatos ortopédicos) son innecesarios, inefectivos, incómodos, implican un costo elevado y producen angustia en la familia y en el paciente mismo. Sólo los casos que se acompañan de dolor, limitación funcional o son muy severos requieren de una evaluación radiológica y manejo específico según su etiología. El manejo puede ir desde plantillas para aliviar el dolor (no para hacer arco), fisioterapia, inmovilización, AINES e incluso cirugía en casos bien seleccionados. **Nivel de evidencia: V** (serie de casos).

Palabras clave: Pie plano flexible, variante normal, laxitud ligamentaria, pie plano rígido, tendón de Aquiles corto, coalición tarsiana, astrágalo vertical.
(Rev Mex Ortop Ped 2009; 1:5-13)

GENERALIDADES

El pie plano flexible es una variante fisiológica común y normal en el niño, adolescente y en el adulto. Se define como una disminución del arco longitudinal del pie asociado a valgo del retropié (*Figuras 1 A-B*). Generalmente asintomático. Es muy común en la infancia, se asocia a laxitud ligamentaria generalizada (*Figuras 2 A-D*) y debido a que ésta tiende a disminuir con la edad, se resuel-

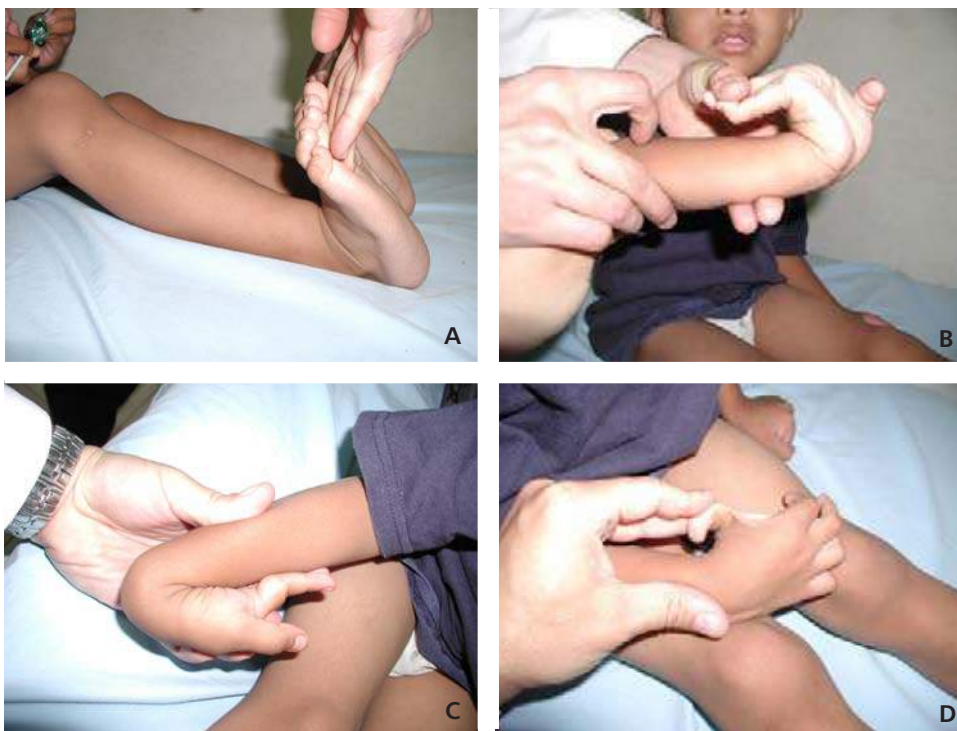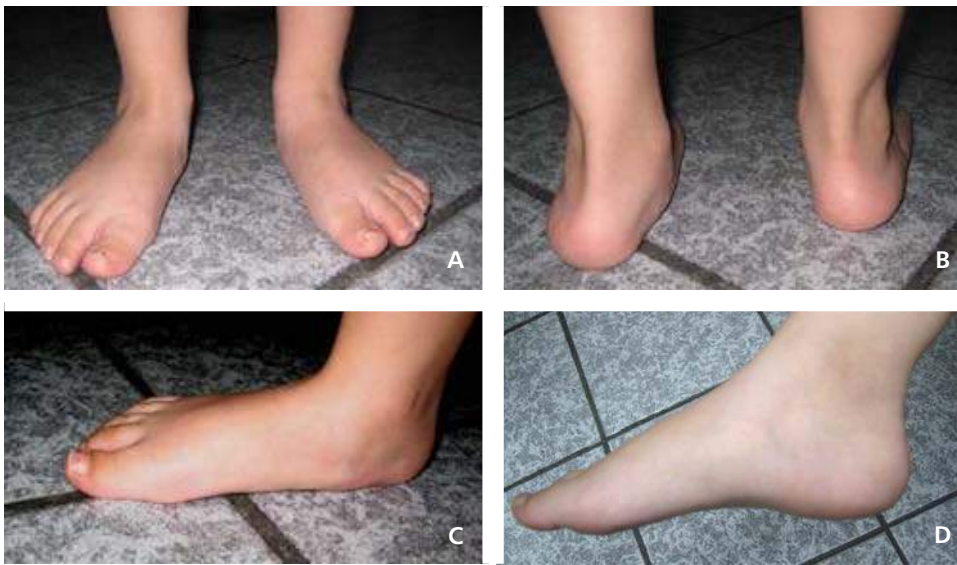
SUMMARY

Flexible Flatfeet are common in childhood; about 15% of adults have flexible flatfeet. It is considered a normal variant and frequently improves spontaneously, without pain or any functional disability, thus most patients do not require any kind of treatment. It is frequently associated with ligamentous laxity. It must be differentiated from Rigid and Painful Flatfeet, which imply pain and functional disability. These are usually secondary to Tendo Achilles shortening or spasticity (which may or may not be associated to Neuromuscular diseases), Tarsal Coalition, Congenital Vertical Talus and any other pathology that affects subtalar motion. Multiple studies have demonstrated that shoe modifications (inserts, shoe wedges, or orthopedic shoes) are unnecessary, uncomfortable, expensive and make the family and patient uncomfortable. Only the rare cases that are painful, produce limited function, or are very severe require radiographic evaluation and treatment tailored to the specific etiology. Treatment may vary from shoe inserts to relieve pain (and not to produce an arch), physical therapy, immobilization, NSAIDs and even surgery in selected cases. **Level of evidence: V** (case series).

Key words: Flexible flatfeet, normal variant, ligamentous laxity, rigid flatfeet, short Tendo-Achilles, Tarsal coalition, vertical talus.
(Rev Mex Ortop Ped 2009; 1:5-13)

ve en forma espontánea en la mayoría de los casos. El pie plano flexible está presente en el 10-15% de los adultos, es generalmente asintomático y no produce limitación funcional alguna. Aproximadamente un 25% de los pies planos flexibles se asocian a contractura del tendón de Aquiles. El pie plano flexible debe diferenciarse del pie plano rígido, generalmente doloroso, el cual comúnmente produce limitación funcional y dolor, éste debe ser manejado según su etiología. De hecho y contrario a la creencia popular, el pie cavo (pie excavado o con el arco muy prominente) produce con mayor frecuencia dolor y limitación funcional, se ha asociado a fracturas por estrés en personas con gran actividad física y con frecuencia se asocia a enfermedades neuro-

* Jefe del Servicio de Traumatología y Ortopedia del Hospital San José-TEC de Monterrey. Maestro del Servicio de Traumatología y Ortopedia, Facultad de Medicina de la Universidad Autónoma de Nuevo León.



musculares, las cuales deben descartarse durante la evaluación de estos pacientes.

Evaluación (Figuras 1 A-D)

Clínicamente. En el pie plano flexible:

1) El arco se hace evidente, al pararse de puntas, tener el pie en el aire o al dorsiflexionar el primer artajo del pie.

- 2) La movilidad subastragalina debe ser completa e indolora.
- 3) Deben existir al menos 15-20 grados de dorsiflexión del tobillo.
- 4) El arco se abate o se «aplana» al apoyar el peso corporal.

Si alguno de estos parámetros está alterado, probablemente nos encontramos ante un pie plano patológico, que requiere manejo específico.

Radiológicamente: *Si el paciente tiene clínicamente un pie plano flexible, no se requiere de valoración radiológica, sólo en caso de dolor o duda diagnóstica, se deben obtener radiografías AP (dorso plantar) y lateral de ambos pies con apoyo.*

- 1) En una radiografía lateral (con apoyo) el eje del astrágalo es plantar en relación al eje del primer metatarsiano (Ángulo de Meary con ápex plantar). A esto se le ha llamado «astrágalo verticalizado» y deberá ser distinguido del verdadero astrágalo vertical congénito (de ser necesario con una radiografía lateral en flexión plantar máxima).
- 5) El valgo del retropié puede estar dado por valgo del tobillo. En caso de duda tomar radiografías AP del tobillo con apoyo (común en mielodisplasia).

CLASIFICACIÓN Y DIAGNÓSTICO DIFERENCIAL

- El pie plano se divide en 3 grupos:

Cuadro I.

Claves para el diagnóstico:

Pie plano flexible:

- Generalmente asintomático, el arco se abate al apoyar
- El arco aparece al tener el pie en el aire, pararse de puntas o dorsiflexionar el 1º artejo
- Movilidad subastragalina y del tobillo completas e indoloras
- Al pararse de puntas el talón se va en varo

Pie plano con tendón de Aquiles corto:

- Limitación de la dorsiflexión del tobillo (< 15 grados)
- Sensación de cansancio con actividad física. Dolor en pantorrilla o tobillo
- Calcáneo horizontal o en discreto equino

Coalición tarsiana:

- Adolescente con pie plano valgo rígido (raros casos de pie varo se han descrito)
- Limitación dolorosa de la movilidad subastragalina
- Antecedente de «Esguinces de repetición» mal diagnosticados.
- Radiológicamente: Disminución del espacio subastragalino. Unión calcáneo-escafoidea en las radiografías oblicuas. Unión subastragalina en el TAC

Astrágalo vertical:

- Es el más severo de los pies planos. Pie plano convexo
- Prominencia medial y plantar de la cabeza del astrágalo, equino de calcáneo
- Generalmente obvio desde el nacimiento o la infancia temprana. Se asocia con frecuencia a enfermedades neurológicas o síndromes y cromosopatías
- Radiológicamente: Astrágalo en eje con la tibia. Luxación dorsal del escafoides sobre la cabeza del astrágalo. Severo equino del calcáneo

Pie plano flexible

Pie plano flexible con tendón de Aquiles corto

Pie plano rígido

Los pacientes con trisomía 21, Ehlers-Danlos y síndrome de Marfán, comúnmente tienen pies planos muy severos.

El pie plano rígido generalmente es producido por coalición tarsiana, astrágalo vertical congénito, artritis juvenil y cualquier patología que afecte la articulación subastragalina (Cuadro I).

TRATAMIENTO

Los pacientes asintomáticos no requieren manejo (> 95% de los casos).

Los «zapatos ortopédicos» y ortosis no aceleran el desarrollo del arco. Son inefectivos, innecesarios, incómodos y costosos. Además producen una sensación de «enfermedad o deformidad» que limita la actividad física de los niños y puede afectar su autoestima.

El uso de tenis con soporte del arco y talón pueden disminuir el «cansancio o dolor» asociado con el pie plano flexible, sobre todo en niños con sobrepeso. Los insertos de polipropileno rígidos, generalmente no son bien tolerados, son incómodos y producen ampulas o callosidades por fricción. Los muy suaves generalmente no pueden controlar el valgo del retropié.

Para los pacientes con tendón de Aquiles corto se recomienda un periodo de fisioterapia y ejercicios de estimulación, en caso de no responder se puede requerir elongación del tendón de Aquiles. En estos pacientes es importante descartar la presencia de enfermedades neurológicas asociadas, principalmente: Parálisis cerebral infantil.

En los raros casos (< 5% de los casos) con dolor persistente y abatimiento severo del arco longitudi-

nal, generalmente asociados a valgo marcado del retropié, se recomienda tratamiento quirúrgico. La cirugía más comúnmente recomendada en la literatura consiste en una osteotomía de elongación del cuello del calcáneo, utilizando un injerto óseo tricortical de la cresta iliaca del paciente o del banco de hueso, plicatura de las estructuras mediales del pie y elongación del tendón de Aquiles (Técnica de Evans modificada por Mosca). Otra opción es la osteotomía de deslizamiento medial del calcáneo, descrita por Koutsogiannis. Se han utilizado también Grapas o Espaciadores Subastragalinos de forma temporal para «elevar» el arco longitudinal del pie y aliviar los síntomas (Figuras 3 A-C). Sin embargo, es importante recordar que la cirugía se reserva solamente para los casos con dolor persistente.

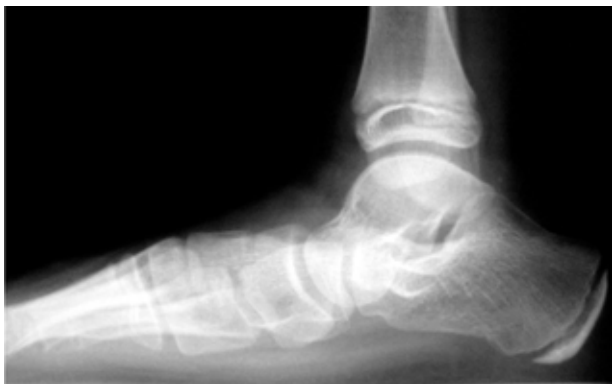

Figura 3A. Vista lateral de un pie plano flexible, con tendón de Aquiles corto y dolor persistente. Preoperatorio.

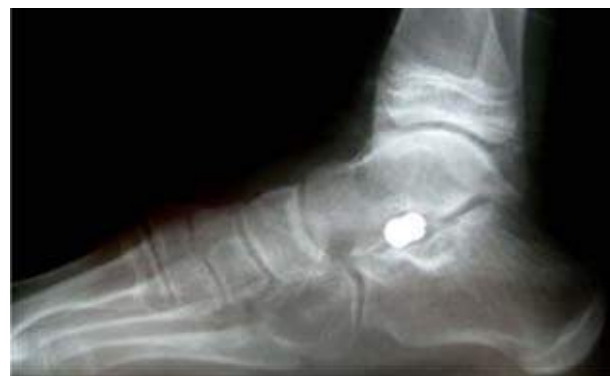

Figura 3C. Vista lateral de un pie plano flexible unilateral (con dolor persistente) manejado con un implante subastragalino.

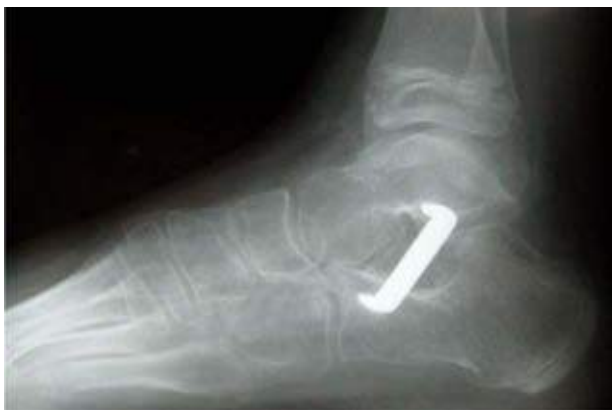

Figura 3B. Vista lateral del mismo pie dos meses post artroresis con grapa subastragalina y elongación del tendón de Aquiles, mostrando una gran mejoría en el ángulo astrágalo-primer metatarsiano (Ángulo de Meary).

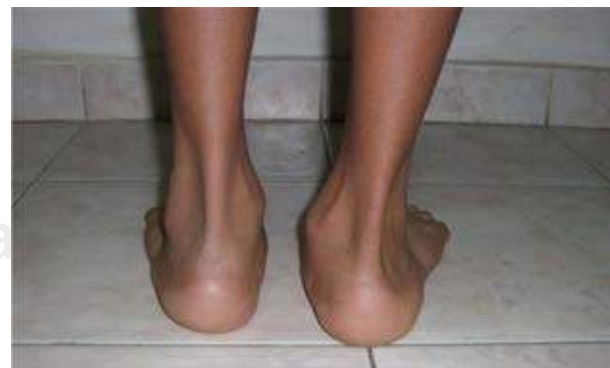

Figura 4A. Vista posterior de los pies de un paciente con coalición tarsiana en el pie derecho. Se puede observar valgo del retropié derecho.

COALICIÓN TARSIANA

(Pie plano espástico peroneo)

Unión (fibrosa, cartilaginosa u ósea) anómala entre dos o más huesos del tarso. Se ha estimado que ocurre entre el 1 al 6% de la población. La mayoría son asintomáticas. Aproximadamente el 50% son bilaterales. Los síntomas por lo general inician en la infancia tardía o en la adolescencia. Las más comunes son las que afectan a la articulación calcáneo-escafoidea (8-12 años al iniciar los síntomas) y la subastragalina (12-15 años al inicio de los síntomas).

Clínicamente el dato más común es un pie plano valgoso doloroso. Con limitación dolorosa de la movilidad

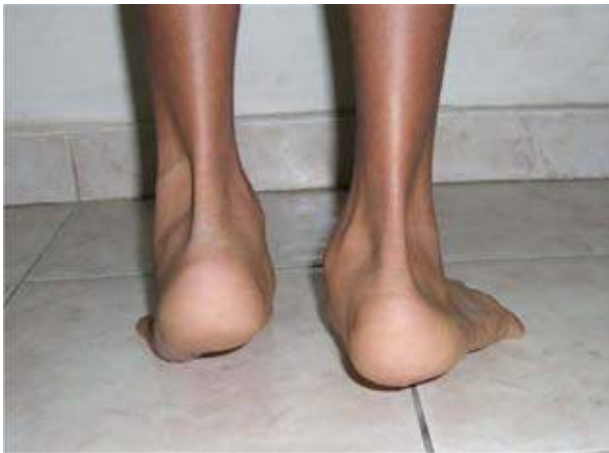

Figura 4B. Vista posterior del mismo paciente, al pararse de puntas. Donde se aprecia que el retropié izquierdo se invierte (movilidad de la subastragalina normal) y el retropié derecho se mantiene en valgo (anormal; signo de rigidez de la articulación subastragalina).

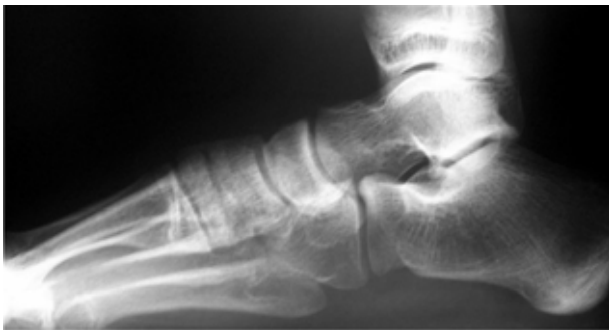

Figura 5A. Radiografía lateral con apoyo del pie izquierdo (sano).

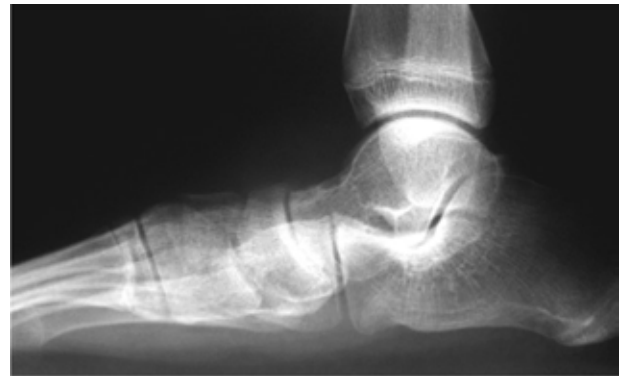

Figura 5B. Radiografía lateral con apoyo del pie derecho, donde se aprecia disminución del espacio de la articulación subastragalina, en el pie con coalición tarsiana. Además se aprecia verticalización del astrágalo y horizontalización (equino) del calcáneo.

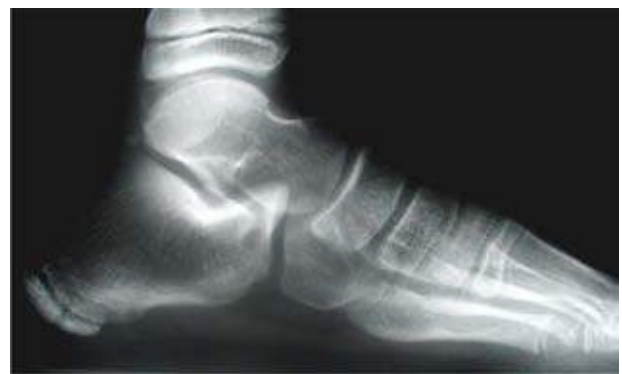

Figura 6A. Radiografía lateral con apoyo del pie derecho normal.

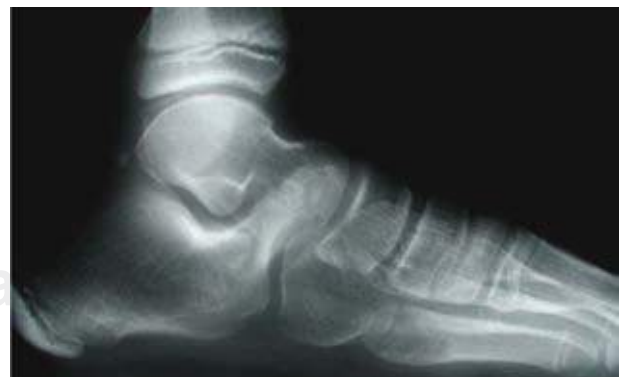

Figura 6B. Radiografía lateral con apoyo del pie izquierdo con una coalición calcáneo-escafoidea, en la cual se aprecia una prolongación anterior y superior del proceso anterior del calcáneo «Signo de la trompa del oso hormiguero».

de la articulación subastragalina (inversión y evasión del retropié). Dolor en el retropié o en el arco longitudinal. Muchos pacientes tienen historia de «Esguinces de repetición». Además tienen dificultad al caminar en suelo desigual (empedrado, campo, etc.). Otro dato muy característico es que debido a la rigidez de la articulación subastragalina, al pedirle al paciente que se pare de puntas, el retropié permanece en valgo, contrario a lo que sucede en un pie plano flexible, en el cual al pararse de puntas el retropié se va hacia varo (Figuras 4 A-B).

Como en todas las deformidades de los pies se deben solicitar radiografías con el paciente en posición

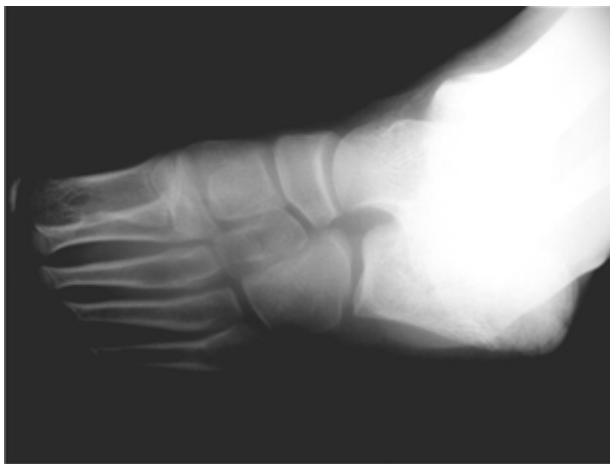


Figura 7A. Radiografía oblicua del pie derecho normal. Donde se aprecia un buen espacio entre el calcáneo y el escafoides.

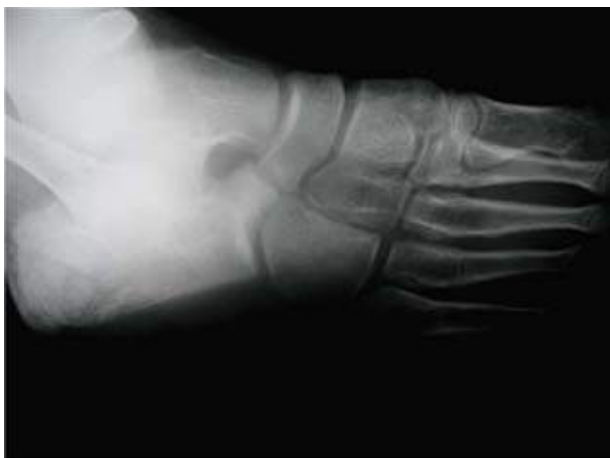

Figura 7B. Radiografía oblicua del pie izquierdo con una coalición calcáneo-escafoidea. Donde se aprecia la prolongación del proceso anterior del calcáneo y su unión fibrosa con el escafoides.

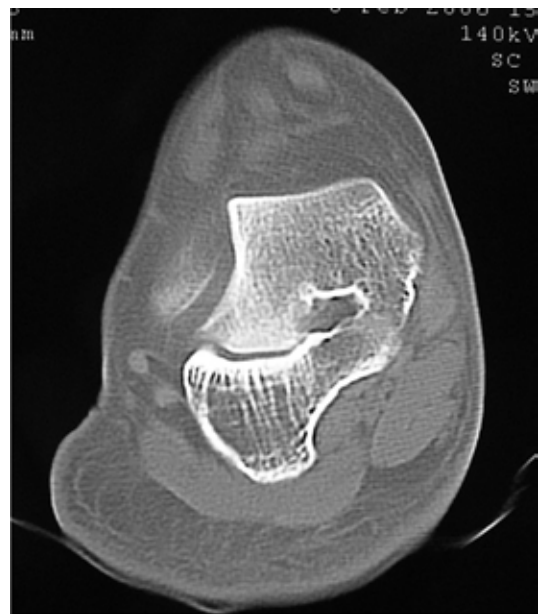

Figura 8. TAC. Corte coronal del retropié a nivel de la faceta medial, donde se observa la unión ósea entre el astrágalo y calcáneo.

de pie, AP (dorso plantar) y lateral de ambos pies con apoyo y radiografías oblicuas. En la proyección lateral se aprecia disminución del espacio de la articulación subastragalina (Figuras 5 A-B). En la coalición calcáneo-escafoidea se puede ver con frecuencia una prolongación anterior del calcáneo (Signo de la trompa del oso hormiguero (Figuras 6 A-B)). Las radiografías oblicuas del pie muestran bien la coalición calcáneo-escafoidea (Figura 7 A-B). La coalición subastragalina se puede valorar mejor con un TAC del retropié (Cortes coronales (Figura 8)). En algunos casos, es posible identificar una coalición subastragalina con una proyección axial del calcáneo, llamada también proyección de Harris.

Las coaliciones asintomáticas no requieren manejo. Para las sintomáticas se recomienda un periodo de manejo no quirúrgico (Soportes para el arco, AINES, inmovilización con férulas o yesos) con lo que aproximadamente un tercio de los pacientes responden. En caso de dolor persistente se indica manejo quirúrgico. Las coaliciones calcáneo-escafoideas responden mejor al manejo quirúrgico. Se recomienda una resección amplia de la barra y utilizar el músculo extensor corto de los dedos (Pedio) como tejido de interposición. Las coaliciones subastragalinas se deben intentar resecar, siempre y cuando sean menores al 50% de la faceta medial (por TAC), en caso

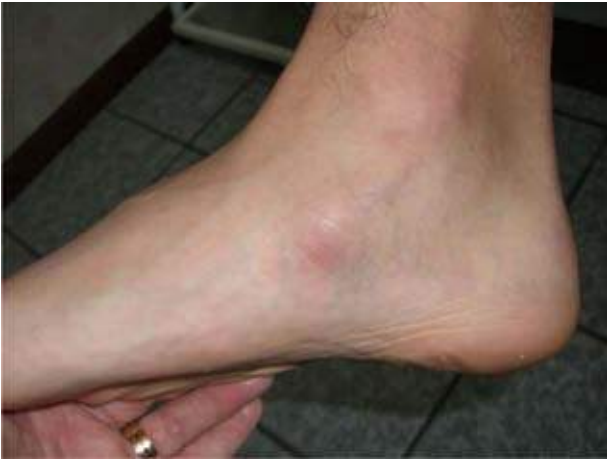

Figura 9A. Vista medial del pie, mostrando la prominencia enrojecida y dolorosa en el medio pie en el área del escafoides.

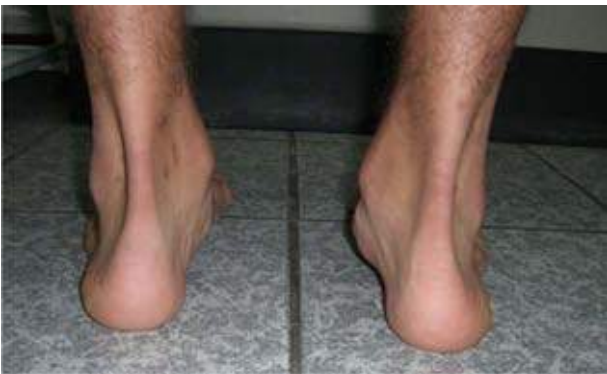

Figura 9B. Vista posterior de ambos pies, donde se muestra la prominencia medial en el área del escafoides, asociada a valgo del retropié.

contrario, o en casos muy avanzados o severos, se recomienda la artrodesis subastragalina, llevando el retropié a neutro.

ESCAFOIDES ACCESORIO

Ocurre hasta en el 12% de la población. Generalmente son asintomáticos. Puede estar completamente separado o unido parcialmente al escafoides. Generalmente se osifica después de los 8 años y generalmente se fusiona al escafoides en la adolescencia y se vuelve asintomático. Es en este grupo de edad (entre los 8 años y la adolescencia, donde generalmente se vuelven sintomáticos).

Clínicamente se caracteriza por una masa o aumento de volumen firme y doloroso en el borde inter-

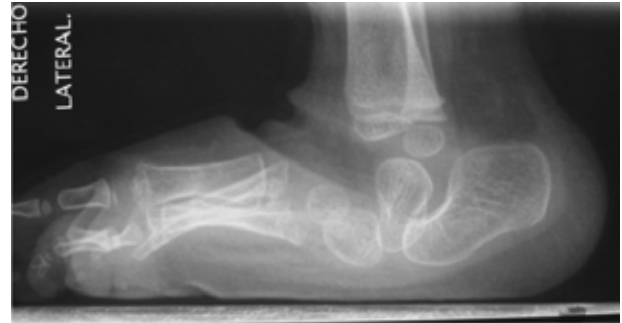

Figura 10. Radiografía lateral con apoyo de un pie con astrágalo vertical congénito. Se puede ver la orientación vertical del astrágalo, siguiendo el eje de la tibia. Además de severo equino del calcáneo.

no del mediopié. Los pacientes se refieren a esto como un hueso extra o un «sobrehueso». En las radiografías AP u oblicuas se puede apreciar el osículo generalmente unido al escafoides por tejido fibroso (Figuras 9 A-B).

En los casos sintomáticos, zapatos amplios que no produzcan presión sobre la prominencia ósea, arcos suaves para dar soporte al arco longitudinal interno, «donitas» de fieltro para aliviar la presión local, o el uso de un yeso pueden ser efectivos para aliviar el dolor. En los casos más sintomáticos, o resistentes al manejo conservador la resección de la prominencia ósea es efectiva en más de 90% de los casos.

ASTRÁGALO VERTICAL CONGÉNITO

Es la forma más severa de pie plano rígido. Se le conoce también con el nombre de pie plano convexo o pie en mecedora, ya que la cabeza del astrágalo se hace muy prominente en la cara plantar y medial del pie. Es afortunadamente muy poco común, aproximadamente 1:150,000 recién nacidos. Cerca del 50% de los casos se asocian a enfermedades neuromusculares como mielodisplasia, artrogriposis, diastematomielia o cromosomopatías (Figura 10).

Como en toda deformidad del pie, se deben tomar radiografías con apoyo, en AP (dorso plantar) y lateral de ambos pies. En donde se observa una severa verticalización del astrágalo, generalmente siguiendo el eje longitudinal de la tibia. El diagnóstico se confirma con una radiografía lateral del pie en máxima flexión plantar, en la cual se demuestra la luxación dorsal del escafoides sobre la cabeza del astrágalo y la severa flexión plantar de este último.

Hasta hace poco, el único manejo efectivo eran liberación quirúrgica de múltiples tendones y articulación y

estabilización temporal con clavos. En la mayoría de las series los resultados eran pobres o regulares y el promedio de cirugías variaba entre 3-5. Recientemente ha sido publicada una serie de casos con muy buenos resultados mediante una nueva técnica de manipulación e inmovilización con yesos seriados. La técnica es esencialmente lo opuesto a lo realizado en la Técnica de Ponseti para el pie equino varo congénito.

CONCLUSIONES

- 1) El pie plano flexible e indoloro (Pie plano laxo) es una variante normal y común en todas las edades, más del 50% de los pre-escolares y hasta el 10-15% de los adultos lo presentan. En la gran mayoría de los casos (> 95%) no produce dolor, ni limitación funcional alguna y por lo tanto no requiere de manejo.
- 2) Las plantillas, ortesis y férulas han demostrado ser innecesarias, inefectivas para «hacer el arco», son incómodas, costosas y no deben utilizarse más que en aquellos casos en los que el pie es sintomático.
- 3) El pie plano laxo debe diferenciarse del pie plano patológico, mediante el examen físico y radiológico, ya que este último sí produce, generalmente, dolor y limitación funcional y requiere un diagnóstico preciso y un manejo específico para cada caso en particular (Tendón de Aquiles corto, coalición tarsiana, astrágallo vertical, etc.).
- 4) Muy rara vez un pie plano flexible verdadero, requiere de manejo quirúrgico, éste debe reservarse para aquellos pacientes con sintomatología (dolor) persistente.
- 5) El pie cavo (con gran arco) se asocia con mayor frecuencia a dolor y limitación funcional que el pie plano. Además puede estar relacionado a enfermedades neuromusculares, las cuales deberán descartarse mediante el examen físico.

Referencias

1. Bennett GL, Weiner DS, Leighley B. Surgical treatment of symptomatic accessory tarsal navicular. *J Pediatr Orthop* 1990; 10: 445-449.
2. Black PR, Betts RP, Duckworth T et al. The Viladot implant in flatfooted children. *Foot Ankle Int* 2000; 21: 478-481.
3. Crawford AH, Kucharzy KD, Roy DR y Bilbo J. Subtalar stabilization of the *plano valgus* foot by staple arthroereisis in young children who have a neuromuscular problem. *J Bone Joint Surg Am* 1990; 72: 840-845.
4. Dobbs MB, Purcell DB, Nunley R, Monrquende JA. Early results of a new method of treatment for idiopathic congenital vertical talus. *J Bone Joint Surg Am* 2006; 88: 1192-1200.
5. Dobbs MB, Purcell DB, Nunley R, Monrquende JA. Early results of a new method of treatment for idiopathic congenital vertical talus. *Surgical Technique. J Bone Joint Surg Am* 2007; 89: 111-121.
6. Drennan JC. Congenital vertical talus. *Instr Course Lect* 1996; 45: 315-322.
7. Drennan JC. Tarsal coalitions. *Instr Course Lect* 1996; 45: 323-329.
8. Driano AN, Staheli LT. Psychosocial development and corrective shoe wear use in childhood. *J Pediatr Orthop* 1998; 18: 346-349.
9. Duncan RD, Fixsen JA. Congenital convex *pes valgus*. *J Bone Joint Surg Br* 1999; 81: 250-254.
10. Evans D. Calcaneo-valgus deformity. *J Bone Joint Surg Br* 1975; 57: 270-278.
11. Gonzalez P, Kumar SJ. Calcaneonavicular coalition treated by resection and interposition of the extensor digitorum brevis muscle. *J Bone Joint Surg Am* 1990; 72: 71-77.
12. Harris RI, Beath T. *Army Foot Survey: An investigation of Foot Ailments in Canadian Soldiers*. Ottawa, National Research Council of Canada, 1947.
13. Harris RI, Beath T. Hypermobile flat-foot with short tendon Achilles. *J Bone Joint Surg Am* 1948; 30: 116-140.
14. Harris RI, Beath T. Etiology of peroneal spastic flat foot. *J Bone Joint Surg Br* 1948; 30: 624-634.
15. Herzenberg JE, Goldner JL, Martinez S et al. Computerized tomography of talocalcaneal tarsal coalition: A clinical and anatomic study. *Foot Ankle* 1986; 6: 273-288.
16. Hogan MT, Staheli LT. Arch height and lower limb pain: An adult civilian study. *Foot Ankle Int* 2002; 23: 43-47.
17. Koutsogiannis E. Treatment of mobile flat foot by displacement osteotomy of the calcaneus. *J Bone Joint Surg Br* 1971; 53: 96-100.
18. Mosca VS. Calcaneal lengthening for valgus deformity of the hindfoot: Results in children who had severe, symptomatic flatfoot and skewfoot. *J Bone Joint Surg Am* 1995; 77: 500-512.
19. Mosca VS. Flexible flatfoot and skewfoot. *Instr Course Lect* 1996; 45: 347-354.
20. Mosier KM, Asher M. Tarsal coalitions and peroneal spastic flatfoot. A review. *J Bone Joint Surg Am* 1984; 66: 976-984.
21. Rathjen KE, Mubarak SJ. Calcaneal -cuboid-cuneiform osteotomy for the correction of valgus foot deformities in children. *J Pediatr Orthop* 1998; 18: 775-782.
22. Ray S, Goldberg VM. Surgical treatment of the accessory navicular. *Clin Orthop* 1983; 177: 61-66.
23. Scaduto A. Pediatric conditions affecting the lower extremity. In AAOS Comprehensive Orthopaedic Review. Ed. By Lieberman JR 2009: 352-353.
24. Scranton PE Jr. Treatment of symptomatic talocalcaneal coalition. *J Bone Joint Surg Am* 1987; 69: 533-539.
25. Skaggs DL, Flynn JM: Foot problems in children. In: Skaggs DL y Flynn JM. *Staying out of trouble in pediatric orthopaedics*. Ed. Lippincott Williams and Wilkins, 2006: 354-369.
26. Smith SD, Millar EA. Arthroereisis by means of a subtalar polyethylene implant for correction of hindfoot pronation in children. *Clin Orthop* 1983: 15-23.
27. Staheli LT. Flatfeet. In: Staheli LT. *Practice of pediatric orthopaedics*. Ed. Lippincott, Williams and Wilkins, 2001: 106-109.
28. Sullivan JA. Pediatric flatfoot: Evaluation and management. *J Am Acad Orthop Surg* 1999; 7: 4-53.
29. Staheli LT, Corbett M, Wyss C et al. Lower extremity rotational problems in children: Normal values to guide management. *J Bone Joint Surg Am* 1985; 67: 39-47.

30. Swiontkowski MF, Scranton PE, Hansen S. Tarsal coalitions: Long term results of surgical treatment. *J Pediatr Orthop* 1983; 3: 287-292.
31. Verheyden F, Vanlommel E, Van Der Bauwhede J et al. The *sinus tarsi* spacer in the operative treatment of flexible flatfeet. *Acta Orthop Bel* 1997; 63: 305-309.
32. Wenger DR, Mauldin D, Speck G et al. Corrective shoes and inserts as treatment for flexible flatfoot in infants and children. *J Bone Joint Surg Am* 1989; 71: 800-810.

Correspondencia:
Dr. Aurelio Martínez Lozano
Avenida La Clínica 2520, Edif. Delia
Col. Sertoma
Monterrey, Nuevo León, 64710